



ETURAUHASEN LIIKAKASVU

Kaisa-Leea Kurko



Suurentunut eturauhanen

Eturauhanen ympäröi miehen virtsaputkea virtsarakon alapuolella, saksanpähkinän kokoinen (koostuu rauhaskäytävistä, lihaskudoksesta ja sidekudoksesta)

Ikääntyminen → hormonitoiminnasta johtuvia muutoksia eturauhaseen → hyvänlaatuinen liikakasvu (prostata hyperplastia) → ei muutu pahanlaatuiseksi

OIREET

- Pehmeä rakenne muuttuu joustamattomaksi
- Eturauhasen koko kasvaa
- Virtsaamisen aloittaminen vie aikaa
- Virtsatessa pitää ponnistaa enemmän
- Virtsasuihku on ohut ja voimaton
- Pakkokarkailu
- Virtsaamisumpi
- Virtsaamispakko
- Virtsasuihku keskeytyy vähän väliä
- Virtsarakko ei tunnu tyhjenevän kokonaan
- Virtsaamisen loputtua tiputtelu jatkuu
- Virtsaamiskertojen väli on lyhyt
- Yöllä täytyy herätä virtsaamaan useita kertoja
- Katkonainen yöuni voi johtaa väsymykseen

DIAGNOSOINTI

Perusterveydenhuollossa

Haastattelulomake

Alavatsan palpointi ja eturauhasen tunnustelu
(tuseeratenperäaukon kautta)

Laboratoriokokeet (PSA, Kreatiini)

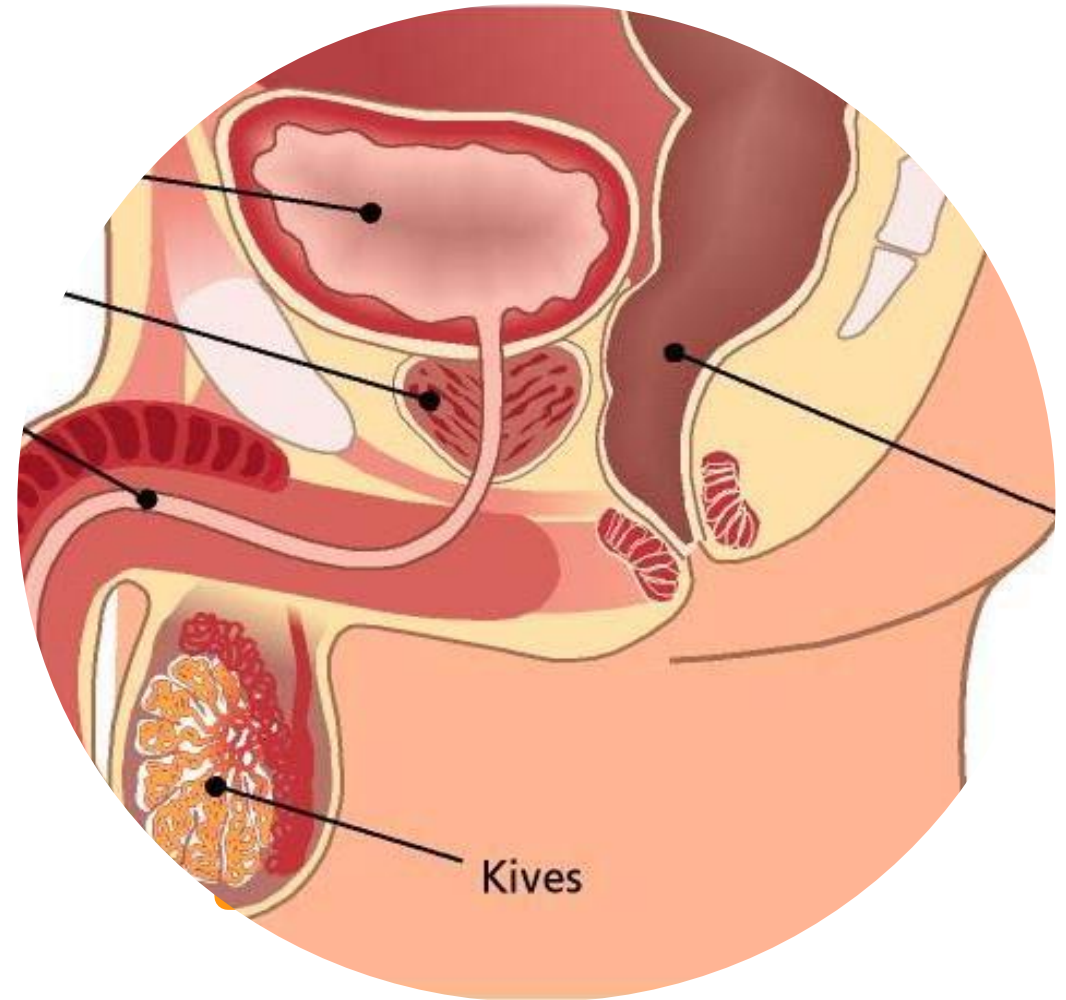
Seuranta riittää usein, joskus lähete erikoissairaanhoidon
urologin vastaanotolle

Tarvittaessa residuaalivirtsanmittaus (jännösvirtsa)

Normaali 50 ml

Yli 100 ml epätavallisen suuri

Yli 300 ml huomattava määrä



Hoitomuodot

Seuranta (ensisijainen hoitomuoto)

Lääkehoito

Katetrihoito/ Cystofix

Kirurginen operaatio

Laserhoito

TURP

Sisäinen laajennin

Lämpöhoito

