SELKÄRANGAN MUTKAT

Tunnista selkärangan epänormaalit ja normaalit mutkat. Yhdistä kirjaimet oikeisiin kuviin.

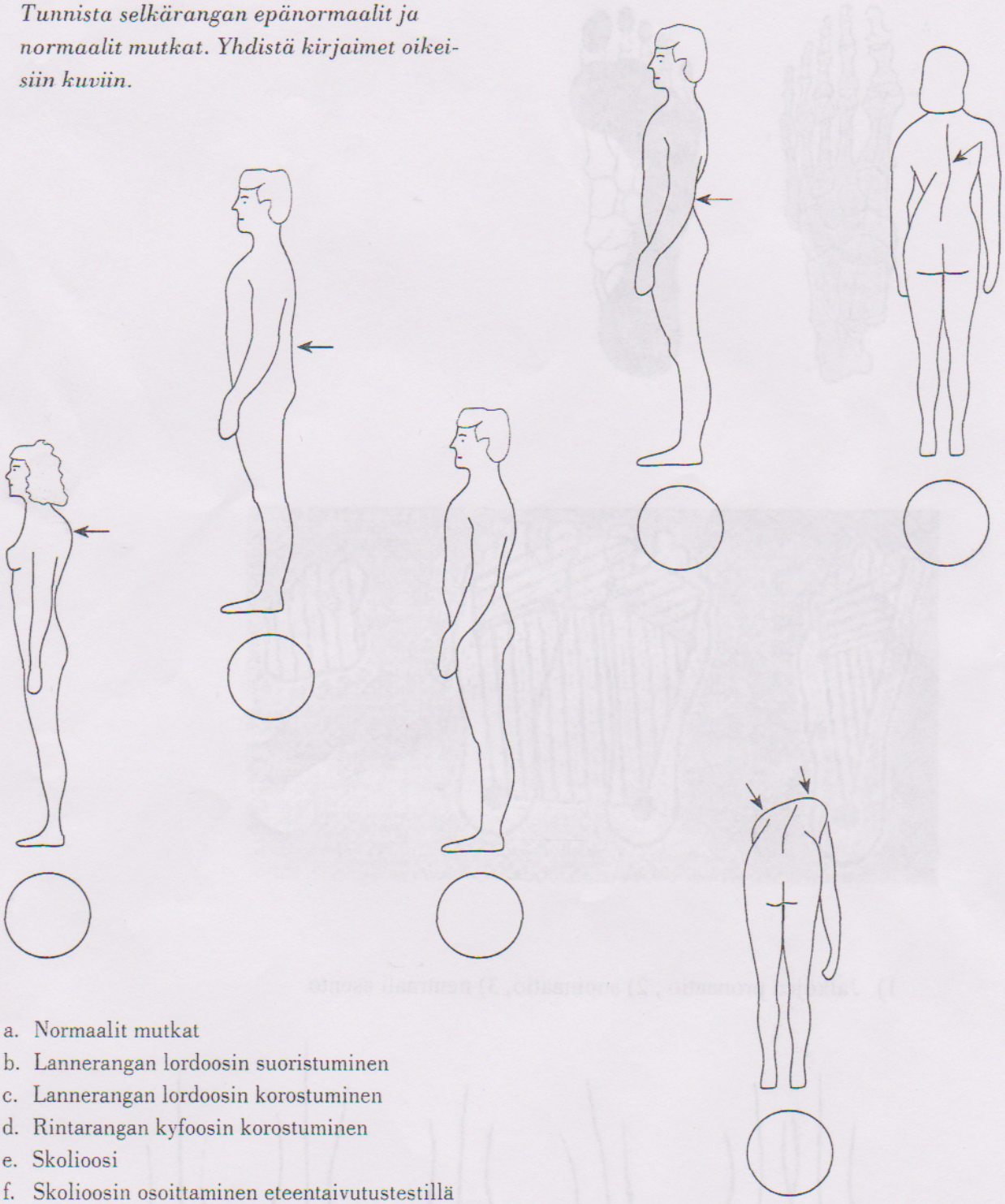

a. Normaalit mutkat
b. Lannerangan lordoosin suoristuminen
c. Lannerangan lordoosin korostuminen
d. Rintarangan kyfoosin korostuminen
e. Skolioosi
f. Skolioosin osoittaminen eteentaivutustestillä