



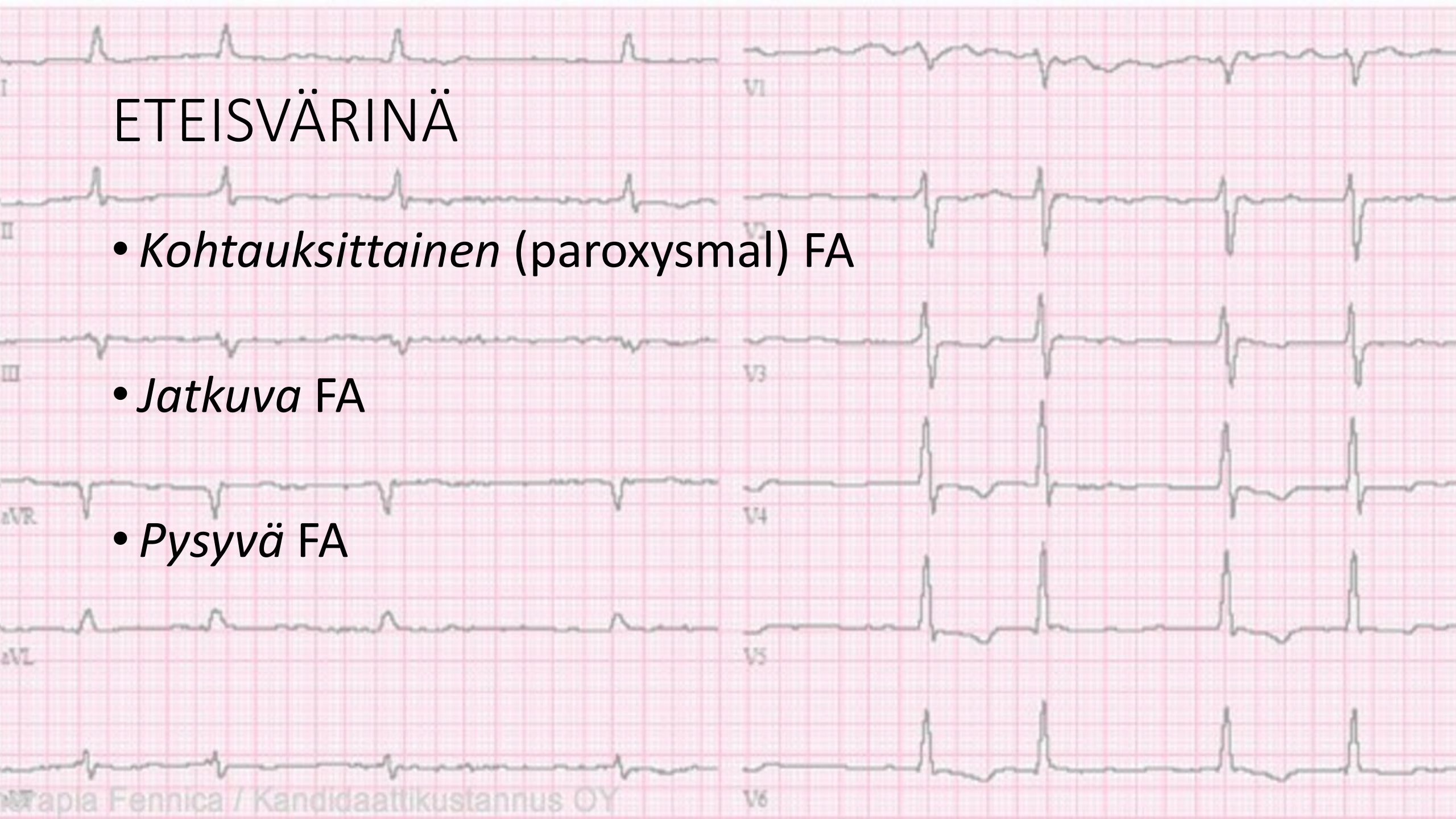
ETEISVÄRINÄ  
fibrillatio atriorum  
FA  
flimmeri

# ETEISVÄRINÄ

- *Kohtauksittainen (paroxysmal) FA*

- *Jatkuva FA*

- *Pysyvä FA*





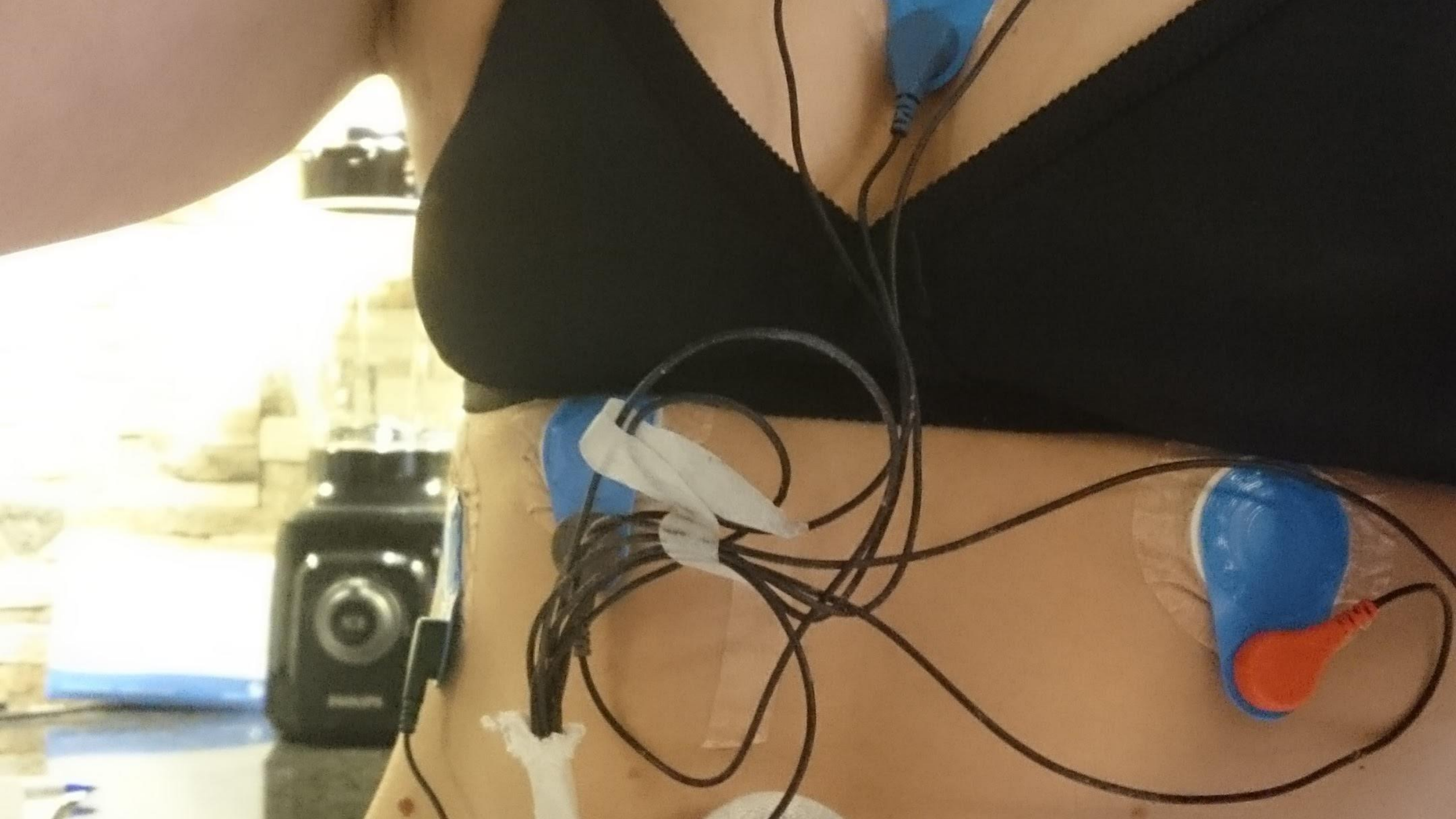
# SYYT

- 1/4 sydäimestä ei löydy muuta vikaa
- useimmiten taustalla jonkinasteinen sydänsairaus
  - kohonnut RR
  - läppävika
  - sydänlihaksen vaurio tulehduksen tai sepelvaltimotaudin vuoksi

# OIREET

- sydämentykytystuntemus
- väsymys ja suorituskyvyn heikkeneminen
- huimaus
- rintakipu
- hengenhadistus





# SEURAUKSET

- pelätyin seuraus on **verihyytymän muodostuminen** sydämen vasempaan eteiseen
- hyytymä lähtee helposti liikkeelle ja kulkeutuu veren mukana pahimmassa tapauksessa aivovaltimoihin

# HOITO

- normaalin sinusrytmin palauttaminen ja ylläpitäminen
- usein myös syketaajuuden hidastaminen helpottaa oireita riittävästi



# RYTMINSIIRTO

- akuutti (**alle 48 tuntia**) FA: voidaan tehdä ilman edeltävää antikoagulaatiohoitoa
- jos yli **48 tuntia**: välittömään rytminsiirtoon liittyy noin 5%:n suuruinen aivohalvauksen vaara
- pitkittyneessä eteisvärinässä (**yli 48 tuntia**) rytminsiirron edellytyksenä on se, että
  - INR on ollut hoitotasolla (2-3) ainakin kolmen viikon ajan ennen rytminsiirtoa

# SÄHKÖINEN RYTMINSIIRTO

- sinusrytmi palautetaan tasavirtasähköiskulla (=kardioversio) kevyen anestesian aikana
- ravinnotta olo 4 tuntia!
- sähköisen rytminsiirron teho huononee eteisvärinän pitkittyessä

# LÄÄKKEELLINEN RYTMINSIIRTO

- tehoaa hyvin akuutissa eteisvärinässä, menettää nopeasti tehoaan eteisvärinän pitkittyessä
- anestesiaa ja edeltävää paastoa ei tarvita

